

УДК 595.122;577.175.823

<https://doi.org/10.31016/978-5-6055300-5-3.2026.27.57-61>

СЕРОТОНИН В НЕРВНОЙ СИСТЕМЕ ПАРАЗИТА ЩУКИ, *SANGUINICOLA PLEHNAE*

Крещенко Н. Д.¹,

кандидат биологических наук, ведущий научный сотрудник,
nkreshch@rambler.ru

Поддубная Л. Г.²,

кандидат биологических наук, ведущий научный сотрудник

Теренина Н. Б.³,

доктор биологических наук, ведущий научный сотрудник

Аннотация

С помощью метода непрямого иммуноцитохимического окрашивания и конфокальной лазерной сканирующей микроскопии исследовано строение нервной системы у *Sanguinicola plehnae* (Digenea, Sanguinicolidae), кровяного сосальщика, паразита жаберных артерий щуки *Esox lucius*. Установлено, что основным планом строения нервной системы *S. plehnae* является ортогональный тип, характерный для других плоских червей. У *S. plehnae* иммуноокрашивание к серотонину выявлено в головных ганглиях, мозговой комиссуре, продольных нервных стволах и соединяющих их поперечных комиссурах. В области терминальных отделов репродуктивной системы обнаружены серотониновые нейроны. В целом, полученные иммуноцитохимические данные соответствуют опубликованным для других дигеней сведениям, и подтверждают наличие серотонинергических компонентов в нервной системе сангвиниколид, как консервативного признака у плоских червей. В то же время выявлены некоторые особенности, касающиеся распределения серотонинергических компонентов у *S. plehnae*. Так, в передних нервах, идущих к ротовому отверстию, обнаружены крупные серотонинергические нейроны.

¹ Институт биофизики клетки Российской академии наук – обособленное подразделение Федерального государственного бюджетного учреждения науки «Федеральный исследовательский центр «Пушкинский научный центр биологических исследований Российской академии наук» (142290, Россия, г. Пушкино, ул. Институтская, д. 3)

² Федеральное государственное бюджетное учреждение науки Институт биологии внутренних вод им. И. Д. Папанина Российской академии наук (152742, Россия, Ярославская обл., пос. Борок, д. 109)

³ Федеральное государственное бюджетное учреждение науки Институт проблем экологии и эволюции им. А. Н. Северцова Российской академии наук (119071, Россия, г. Москва, Ленинский пр-т, д. 33)

Несколько пар крупных серотонинергических нейронов наблюдаются вдоль брюшных нервных стволов. Вдоль каждого брюшного и бокового нервного ствола обнаружена необычная «цепочка» веретенообразных тел серотонин-иммунопозитивных клеток.

Ключевые слова: дигенеи, нервная система, серотонин, иммуноцитохимия

SEROTONIN IN THE NERVOUS SYSTEM OF *SANGUINIVOLA PLEHNAE*, THE PARASITE OF A PIKE

Kreshchenko N. D. ¹,

Candidate of Biological Sciences, Leading Researcher,
nkreshch@rambler.ru

Poddubnaya L. G. ²,

Candidate of Biological Sciences, Leading Researcher

Terenina N. B. ³,

Doctor of Biological Sciences, Leading Researcher

Abstract

An indirect immunocytochemical staining method and confocal laser scanning microscopy studied the nervous system in a blood fluke *Sanguinicola plehnae* (Digenea, Sanguinicolidae), a parasite of the pike *Esox lucius*. It was found that the basic plan of the *S. plehnae* nervous system structure was the orthogonal type, specific for other flatworms. In *S. plehnae*, serotonin was found in brain ganglia, cerebral commissure, longitudinal nerve cords, and transverse commissures connecting them. Serotonin neurons were found in the terminal regions of the reproductive system. Overall, the obtained immunocytochemical data were consistent with information published for other digeneans and confirmed the presence of serotonergic components in the Sanguinicolidae nervous system as a conserved trait among flatworms. At the same time, some features concerning the distribution of serotonergic components in *S. plehnae* were identified. Thus, large serotonergic neurons were found in the anterior nerves leading to the mouth opening. Several pairs of large serotonergic neurons were observed along the ventral nerve trunks. An unusual chain of fusiform bodies of serotonin-immunopositive cells was found along each ventral and lateral nerve trunk.

¹ Institute of Cell Biophysics of the Russian Academy of Sciences (3, Institutskaya st., Pushchino, 142290, Russia)

² Papanin Institute for Biology of Inland Waters Russian Academy of Sciences (109, Borok Settlement, Yaroslavl Region, 152742, Russia)

³ Severtsov Institute of Ecology and Evolution, Russian Academy of Sciences (33, Leninsky Prospekt, Moscow, 119071, Russia)

Keywords: digeneans, nervous system, serotonin, immunocytochemistry

Введение. Нервная система трематод содержит множество сигнальных молекул, включая серотонин (5-гидрокситриптамин, 5-НТ). До сих пор ничего не было известно о наличии серотонина у кровяных сосальщиков рыб [2]. В настоящей работе у сангвиниколид впервые показано наличие серотонина в нервной системе.

Материалы и методы. Восемь червей фиксировали в 4% параформальдегиде в течение 12 часов. 5-НТ-иммунопозитивные (5-НТ-ип) компоненты нервной системы идентифицировали иммуноцитохимическим методом. Препараты инкубировали с первичными антителами кролика против 5-НТ (Immunostar) в разведении 1:500 в течение 4 дней при 4°C. После промывки образцы переносили во вторичные флуоресцентно-меченые иммуноглобулины AlexaFluor488 (Abcam) в разведении 1:400. После промывки образцы помещали на предметные стекла под 75% глицерином. Препараты исследовали с помощью конфокального лазерного сканирующего микроскопа Leica TCS SP5 (Leica Microsystem, Германия).

Результаты исследований. Исследование позволило выявить общую морфологию нервной системы. Два головных ганглия соединены комиссурой, ширина которой 9-10 мкм, а длина 100-113 мкм. Несколько небольших нейронов наблюдали по периферии ганглиев. В трех парах продольных нервных стволов: брюшных, боковых и спинных, отмечено серотонин-иммунопозитивное (5-НТ-ип) окрашивание. Брюшные нервные стволы наиболее развиты, они берут начало от головных ганглиев. Расстояние между брюшными стволами составляет 187-236 мкм в передней и около 196-236 мкм в задней части тела. Расстояние между брюшными и боковыми нервными стволами варьирует от 30 до 65 мкм. От каждого ганглия к переднему концу тела отходит передний нерв. Вдоль каждого переднего нерва выявлено четыре серотонинергических нейрона. Самые крупные из них 16,8-22,6 мкм, а три других 8,6-11,1 мкм. Дуги передних нервов имеют длину 218-239 мкм. В брюшных и боковых нервных стволах *S. plehnae* имеется 4-5 пар крупных 5-НТ-ип нейронов диаметром 20-23 мкм. Вдоль брюшного и бокового ствола расположен ряд 5-НТ-ип нейронов, удлинённых или веретенообразных. Размер нейронов 8-19 мкм (рис. 1). Тонкие спинные нервные стволы проходят с дорзальной стороны, в составе которых также наблюдали несколько веретенообразных 5-НТ-ип нейронов. Поперечные комиссуры соединяют брюшные нервные стволы на расстоянии 40-80 мкм.

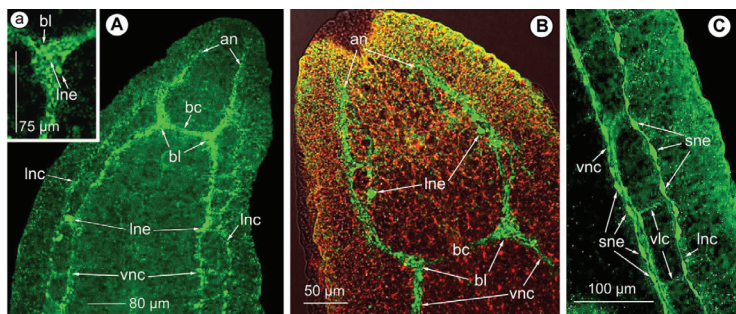


Рис. 1. Серотонин-иммунопозитивная окраска в нервной системе *Sanguinicola plehnae* (зелёным), окраска TRITC-фаллоидином (красным) – мускулатура тела; А, В, – передний, С, – средний отделы тела.

А – 5-НТ-ип окрашивание в головных ганглиях, мозговой комиссуре, передних нервах, брюшных и боковых нервных стволах, отмечены крупные 5-НТ-ип нейроны; В – передние нервы с крупными серотониновыми нейронами; отмечены головные ганглии, мозговая комиссура и брюшные нервные стволы; С – брюшной и боковой нервные стволы с рядами веретенообразных нейронов и нервными комиссурами.

Сокращения: an – передний нерв; bc – комиссура мозга; bl – головные ганглии; lnc – боковые нервные стволы; lne – крупный нейрон; sne – веретенообразные нейроны; vlc – вентролатеральные комиссуры; vnc – брюшные нервные стволы

Брюшные и боковые стволы соединены комиссурами на расстоянии 50-95 мкм. На заднем конце тела в области терминальных протоков мужской и женской репродуктивной системы обнаружено от четырех до шести серотониновых нейронов размером 5-7 мкм.

Заключение. Данные результаты демонстрируют наличие серотонин-иммунопозитивных элементов в нервной системе *Sanguinicola plehnae*. Центральная нервная система *S. plehnae* имеет ортогональный тип, соответствующий таковому других изученных видов Digenea [1, 4]. Интересно, что в отличие от сангвиниколит, у всех изученных ранее видов дигеней три пары продольных нервных стволов выходят из головных ганглиев. В то время как у *S. plehnae* только брюшные и спинные нервные стволы отходят от головных ганглиев, боковые же берут начало от передних нервов. В отличие от сангвиниколит, у дигеней с развитой ротовой присоской передние нервы увеличены в количестве и разветвлены, давая начало радиальным нервным отросткам,

как например, у *Dicrocoelum lanceatum* [3], или *Renicola parvicaudatus* [1]. Итак, впервые полученные нами результаты показали, что серотонин присутствует в центральных и периферических отделах нервной системы *S. plehnae*, кровяного паразита костистых пресноводных рыб.

Список источников / References

1. Denisova S. A., Shchenkov S. V., Lebedenkov V. V. Microanatomy and ultrastructure of the nervous system of adult *Renicola parvicaudatus* (Digenea: Rencolidae). *Journal of morphology*. 2014; 285(2): e21672.
2. Poddubnaya L. G., Hemmingsen W., Poddubny S. A., Gibson D. I. Unique ultrastructural characteristics of the tegument of the digenean blood fluke *Aporocotyle simplex* Odhner, 1900 (Digenea: Aporocotylidae), a parasite of flatfishes. *Parasitology research*. 2019; 118: 2801-2810.
3. Terenina N. B., Kreshchenko N. D., Mochalova N. V., Nikoghosyan M. A., Petrosyan R. A., Movsesyan S. O. Neuromuscular system of the causative agent of dicrocoeliosis, *Dicrocoelum lanceatum*. I. 5-Hydroxytryptamine in the nervous system. *Veterinary parasitology*. 2022; 309: 109768.
4. Terenina N. B., Kreshchenko N. D., Movsesyan S. O. Serotonergic elements in the nervous system of parasite of acipenserid fishes, *Acrolichanus auriculatus* (Digenea: Allocreadiidae). *Micron: the international research and review journal for microscopy*. 2024; 185: 103690.