

УДК 619:616.995.132:636.7

DOI:

Поступила в редакцию 10.10.2017

Принята в печать 14.12.2017

**Для цитирования:**

Железнова Л. В., Шевцова Е. И., Матюхина Д. С., Виткалова А. В., Шедько М. Б. Паразиты дальневосточного леопарда (*Panthera pardus orientalis*) на юго-западе Приморского края России // Российский паразитологический журнал. – М., 2017. – Т. 42, Вып.4. – С.

**For citation:**

Zheleznova L.V., Shevtsova E.I., Matyukhina D.S., Vitkalova A.V., Shedko M.B. Invasion diseases of the far eastern leopard (*Panthera pardus orientalis*) in the South-West of the Primorsk territory of Russia. // Russian Journal of Parasitology, 2017, V.42, Iss.4, pp. .

**ПАРАЗИТЫ ДАЛЬНЕВОСТОЧНОГО ЛЕОПАРДА (*Panthera pardus orientalis*) НА ЮГО-ЗАПАДЕ ПРИМОРСКОГО КРАЯ РОССИИ**

**Железнова Л. В.<sup>1</sup>, Шевцова Е. И.<sup>2</sup> Матюхина Д. С.<sup>2</sup>, Виткалова А. В.<sup>2</sup>, Шедько М. Б.<sup>3</sup>**

<sup>1</sup> Дальневосточный федеральный университет, Россия, 690950, г. Владивосток, ул. Суханова, 8, e-mail: [zheleznova@mail.ru](mailto:zheleznova@mail.ru)

<sup>2</sup> ФГБУ «Земля леопарда», Россия, г. Владивосток, 690068, ул. пр-т 100-летия Владивостоку, 127, e-mail: [shevtsova@leopard-land.ru](mailto:shevtsova@leopard-land.ru)

<sup>3</sup> Биолого-почвенный институт ДВО РАН, Россия, 690022, г. Владивосток, пр-т 100-летия Владивостоку, 159, e-mail: [mshedko@ibss.dvo.ru](mailto:mshedko@ibss.dvo.ru)

**Реферат**

*Цель исследования* – выявить экто- и эндопаразитов дальневосточного леопарда (*Panthera pardus orientalis*, Schlegel 1857).

*Материалы и методы.* Изучение паразитарных инвазий дальневосточного леопарда проводили двумя методами. Первый метод включал исследование фекалий дальневосточного леопарда, собранных в разные сезоны года с января 2009 г. по декабрь 2014 г. методом Котельникова–Хренова. Второй метод включал полное гельминтологическое вскрытие по Скрябину погибших животных на базе Приморской государственной сельскохозяйственной академии. Вскрытие проводили главным ветеринарным врачом Приморского края; составлен протокол вскрытия. Собранных паразитов фиксировали и обрабатывали стандартными методиками. Определение вида клещей проводили по определителю Н. А.

Филипповой (1997). Для анализа полученных данных использовали показатель – индекс встречаемости, выраженный в процентах.

*Результаты и обсуждение.* Видовой состав гельминтов, паразитирующих у дальневосточного леопарда, дополнен видами нематод – *Ancylostoma sp.*, *Gnathostoma spinigerum*, *Capillaria sp.*, *Diriofilaria sp.*; цестод – *Taenia sp.*, *Dipylidium caninum*, *Spirometra erinaceieuropei*, *Mesocestoides lineatus*; трематод – *Nanophyetus salmicola schikhobalowi*, *Clonorchis sinensis*, *Metagonimus yokogawa*. Доминирует моноинвазия (66,6 %). Диинвазия и триинвазия наблюдаются гораздо реже – 17,7 и 4,4 % соответственно. Из простейших были обнаружены ооцисты *Isospora rivolta*. На теле погибших животных были найдены иксодовые клещи *Haemaphysalis flava*, *H. longicornis*, *H. japonica douglasi*, *H. punctate*. Указывается на нахождение в фекалиях блох рода *Stenocephala* и клещей рода *Otodectes*.

**Ключевые слова:** инвазионные болезни, дальневосточный леопард, нематоды, цестоды, трематоды, иксодовые клещи, отодектоз, блохи, кокцидиоз.

## Введение

Дальневосточный леопард (*Panthera pardus orientalis*, Schlegel 1857) – один из 9 ныне существующих подвидов леопарда и, возможно, самый редкий представитель крупных кошачьих в мире, занесенный в Красную Книгу Российской Федерации. Этот подвид леопарда занимает самую северную часть видового ареала, расположенную на юго-западе Приморского края Российской Федерации и в приграничной с Россией части Китая.

Популяция дальневосточного леопарда в России насчитывает около 60 особей [19]. Предпочитает горные леса со скалами и ущельями. Прекрасно лазает по деревьям и скалам. Активен больше в вечернее и ночное время суток. Логовища устраивает в расселинах скал. Рацион Дальневосточного леопарда очень разнообразен, и включает в себя большинство представителей позвоночных, обитающих в пределах его ареала, но основу питания все же составляют Сибирская косуля и Пятнистый олень.

У леопарда зарегистрировано более 40 видов гельминтов (11 видов цестод, свыше 22 видов нематод и более двух видов трематод), 8 видов простейших, но практически отсутствуют описания эктопаразитов [1, 9, 13, 14, 16, 17]. Список эктопаразитов составляют только иксодовые клещи [16, 17].

У дальневосточного подвида леопарда зарегистрировано не много паразитов: нематоды *Toxocara cati* (syn. *T. mystax*) (Zeder, 1880), *Toxascaris leonina*

(Linstow, 1902), *Thominx aerofilus* (Creplin, 1839), *Physaloptera praeputiale* (Linstow, 1889), *Aonchotheca putorii* (syn. *Capillaria putorii*) (Rudolphi, 1819), *Strongylata* sp.; трематода *Paragonimus westermani ichunensis* (Kerbert, 1878); ленточный червь из сем. *Diphyllobothriida*, а также простейшие *Hepatozoon* sp. [11, 13]. Информация по эктопаразитам дальневосточного леопарда отсутствует.

Поэтому целью нашего исследования было изучить паразитарные инвазии дальневосточного леопарда.

В связи с этим были поставлены следующие задачи:

1. выявить экто- и эндопаразитов дальневосточного леопарда;
2. провести сравнительную характеристику видового состава гельминтов, паразитирующих у дальневосточного леопарда, на основе оригинальных и литературных данных.

Предварительные результаты были нами доложены на международном симпозиуме [5]. Данная статья включает весь изученный материал с правками.

### **Материалы и методы**

Изучение паразитарных инвазий дальневосточного леопарда проводили двумя методами:

Первый метод. В период с января 2009 г. по декабрь 2014 г. в разные сезоны года проводили сбор фекалий дальневосточного леопарда на территории национального парка «Земля леопарда», расположенного на юго-западе Приморского края. Было собрано 158 проб фекалий. Собранные образцы помещали в стерильные контейнеры и замораживали при температуре – 20 °С. На контейнерах указывали дату обнаружения, видовую принадлежность и координаты места сбора. Для выявления яиц в фекалиях был применен метод Котельникова–Хренова. Определение яиц гельминтов проводили с использованием специализированной литературы [7, 8, 15]. Для анализа полученных данных использовали индекс встречаемости – число проб, в которых обнаружены яйца гельминтов, выраженное в процентах к общему числу проанализированных проб.

Второй метод. Было проведено полное гельминтологическое вскрытие по К. И. Скрябину на базе Приморской государственной сельскохозяйственной академии двух погибших в разное время (2011, 2015 гг.) особей дальневосточного леопарда. Вскрытие проведено главным ветеринарным врачом Приморского края, составлен протокол вскрытия. У леопарда, погибшего в феврале 2011, в тонком кишечнике было найдено три гельминта. У второго леопарда, погибшего в сентябре 2015г,

было собрано 15 экземпляров клещей с шерсти, а в желудке и в тонком кишечнике обнаружено 17 гельминтов. Собранный гельминтологический материал фиксировали и обрабатывали стандартными методиками [6, 16]. Для анализа при вскрытии были взяты моча, кровь и желчь погибших животных.

Определение клещей проводили по определителю Н. А. Филипповой [16]. Для идентификации гельминтов использовали систему, предложенную Скрябиным [14]. Для обнаружения яиц и личинок гельминтов, а также паразитических простейших во внутренних средах организма использовали стандартные методики [6]. Найденных паразитов фотографировали.

### Результаты и обсуждение

**Гельминтозы.** Из 158 проб фекалий от дальневосточного леопарда были инвазированы 90 проб (57 %), в которых были обнаружены яйца 7 родов нематод, 4 видов трематод и 4 родов цестод. Кроме того, в фекалиях присутствовали и транзитные яйца (табл.1).

Таблица 1

**Гельминтозы, установленные у дальневосточного леопарда, в период с 2009 по 2014 гг.**

Яйца и личинки гельминтов, паразитирующих у дальневосточного леопарда	Транзитные яйца и личинки
<b>Нематоды</b>	
<i>Toxocara cati</i> (Zeder, 1880)	<i>Toxocara canis</i> (Werner, 1872)
<i>Toxascaris leonina</i> (Linctow, 1902)	<i>Trichocephalus vulpis</i> (Folich, 1789)
<i>Ancylostoma sp.</i>	<i>Metastrongylus sp.</i> (Dujardin, 1845)
<i>Thominx aerophilus</i> (Creplin, 1839)	<i>Strongylus sp.</i>
<i>Capillaria sp.</i>	<i>Thelazia sp.</i>
<i>Gnathostoma spinigerum</i> (Owen, 1836)	
<i>Spirocerca sp.</i>	
<b>Трематоды</b>	
<i>Paragonimus westermani ichunensis</i> (Kerbert, 1878)	<i>Dicrocoelium lanceatum</i> (Stiles et Hasal, 1896)
<i>Clonorchis sinensis</i> (Cobbold, 1875)	
<i>Nanophyetus schikhobalowi</i> (Skrjabin et Podjapolskaja, 1931)	
<i>Metagonimus suisfunensis sp.n.</i> (Katzurada, 1912)	
<b>Цестоды</b>	
<i>Spirometra erinaceieuropei</i> (Rudolphi, 1819)	
<i>Taenia sp.</i>	
<i>Dipylidium caninum</i> (L., 1758)	
<i>Mesocestoides lineatus</i> (Goeze, 1782)	

Проведённое нами исследование показало, что преобладает моноинвазия (66,6 %). Смешанная инвазия наблюдается в три раза реже – диинвазия (17,7 %) и триинвазия (4,4 %) (табл. 2).

Таблица 2

**Типы гельминтозных инвазий у дальневосточного леопарда за период с 2009 по 2014 гг.**


Гельминтозная инвазия	Число проб, в которых обнаружены яйца гельминтов	Доля проб, %
Общее число инвазированных проб	90	57
<b>Моноинвазии</b>	<b>60</b>	<b>66,6</b>
<i>Toxocara cati</i>	34	37,8
<i>Toxascaris leonina</i>	3	3,3
<i>Capillaria sp.</i>	2	2,2
<i>Thominx aerophilus</i>	3	3,3
<i>Taenia sp</i>	7	7,8
<i>Dipylidium caninum</i>	1	1,1
<i>Spirometra erinaceieuropaei</i>	3	3,3
<i>Nanophyetus schikhobalowi</i>	6	6,7
<i>Paragonimus westermani ichunensis</i>	1	1,1
<b>Диинвазии</b>	<b>16</b>	<b>17,7</b>
<i>Spirometra erinaceieuropaei</i> и <i>Toxocara cati</i>	1	1,1
<i>Spirometra erinaceieuropaei</i> и <i>Paragonimus westermani ichunensis</i>	1	1,1
<i>Spirometra erinaceieuropaei</i> и <i>Ancylostoma sp.</i>	1	1,1
<i>Clonorchis sinensis</i> и <i>Toxascaris leonina</i>	1	1,1
<i>Nanophyetus schikhobalowi</i> и <i>Toxocara cati</i>	5	5,6
<i>Nanophyetus schikhobalowi</i> и <i>Ancylostoma sp.</i>	2	2,2
<i>Thominx aerophilus</i> и <i>Toxocara cati</i>	4	4,4
<i>Toxocara cati</i> и <i>Capillaria sp.</i>	1	1,1
<b>Триинвазия</b>	<b>4</b>	<b>4,4</b>

<i>Toxocara cati, Toxascaris leonina, Taenia sp</i>	1	1,1
<i>Taenia sp, Mesocostoides lineatus, Thominx aerofilus</i>	1	1,1
<i>Toxocara cati, Dipylidium caninum, Thominx aerofilus</i>	1	1,1
<i>Toxocara cati, Capillaria sp., Nanophyetus schikhobalowi</i>	1	1,1

При моноинвазии в два раза чаще наблюдается заражение круглыми червями, чем цестодами или трематодами. На протяжении всего периода исследования в фекалиях были обнаружены яйца *Toxocara cati* (57,8 %). Данная нематода является обычным паразитом кошачьих. *Toxascaris leonina* встречается гораздо реже (5,6 %) (табл. 2). У погибших леопардов при вскрытии в тонком кишечнике были обнаружены *T. leonina*. – в 2011 г. 3 самца, в 2015 г. 2 самца и 1 самка. Остальные 13 экземпляров нематод, обнаруженные у леопарда при вскрытии в 2015 г., были представлены *Toxocara cati* (9 самцов и 4 самки).

В крови, взятой при вскрытии от дальневосточного леопарда в 2015 г., были обнаружены микрофилярии рода *Dirofilaria* с закруглённым головным концом и заострённым задним концом. Их длина составила 0,23–0,26 мм, ширина 4,5–5,0 мк, что соответствует микрофиляриям *Dirofilaria immitis*. Однако при вскрытии не были обнаружены взрослые *D. immitis*. Также, при проведенном серологическом исследовании крови, взятой от дальневосточных леопардов, в 2012 г. другими учёными, не были выявлены антитела к *D. immitis* [3]. Возможно это связано с малым числом обследованных животных.

На протяжении всего периода исследования в фекалиях дальневосточного леопарда находили яйца цестоды из семейства *Diphyllobothriidae* (8,9 %). Ранее в литературе отмечали паразитирование цестод данного семейства у дальневосточного леопарда, но не уточняли вид [11]. При вскрытии леопарда, погибшего в сентябре 2015 г., в тонком кишечнике нами была обнаружена стробила цестоды длиной 11 см, которую мы отнесли к виду *Spirometra erinaceieuropaei* (Rudolphi, 1819), так как матка была расположена в центральной части членика и ее петли образовывали спираль, отверстия цирруса, вагины и матки открывались по медиальной линии отдельно. Размеры найденных нами в фекалиях яиц совпали с размерами яиц, указанными для вида *S. erinaceieuropaei* (рис. 1).

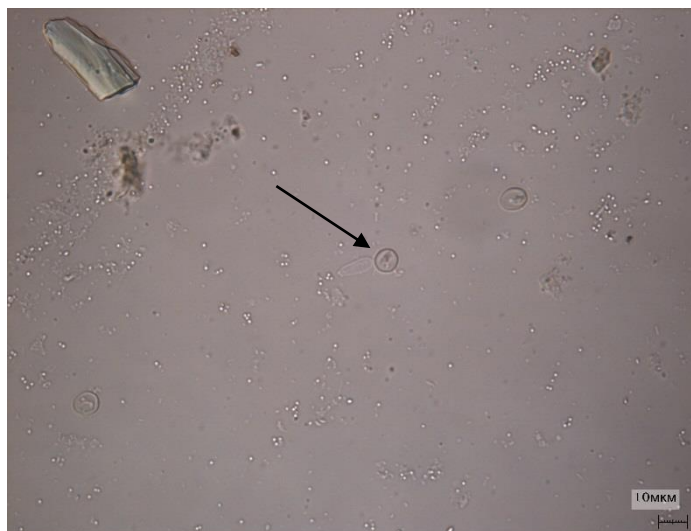


**Рис. 1.** Яйцо *Spirometra erinaceieuropaei* в фекалиях дальневосточного леопарда (*Panthera pardus orientalis*)

Онкосферы *Dipylidium caninum* были обнаружены в 4 пробах (4,8 %), собранных в феврале 2011 г. В это же время в фекалиях присутствовали личинки и яйца блох, которые являются промежуточными хозяевами данной цестоды.

В реках, протекающих по территории национального парка «Земля леопарда», не были обнаружены моллюски рода *Nua*, которые являются промежуточными хозяевами для *Nanophyetus schikhobalowi* и *Paragonimus westermani ichunensis*, а также моллюски рода *Parafossarulus* – для *Clonorchis sinensis*. Однако, инвазированные личинками нанофьетуса и парагонимуса моллюски встречаются на территории Приморского края в бассейне рек Уссури, Раздольная и моллюски, инвазированные личинками описторхоза, – в бассейне рек Арсеньевка, Большой Уссурки, Уссури, Илистая [2]. Поэтому обнаружение яиц *Clonorchis sinensis*, *Paragonimus westermani ichunensis*, *Nanophyetus schikhobalowi* в фекалиях дальневосточного леопарда может свидетельствовать о возможном большом перемещении данного животного по территории Приморского края в поисках пищи.

**Простейшие.** В 2013 г. в двух пробах фекалий из 33 были найдены ооцисты *Isospora rivolta* (Grassi, 1879) (6 %) (рис. 2). В одной пробе они были обнаружены вместе с яйцами цестоды *Spirometra erinaceieuropaei*. Данный вид паразитирует у всех видов семейства кошачьих *Felidae* [18].



**Рис. 2.** Ооцисты *Isospora rivolta*, обнаруженные в фекалиях *Panthera pardus orientalis*

**Эктопаразиты.** В марте 2009 г. в одной пробе были обнаружены на разных стадиях развития клещи *Otodectes sp.* (отряд *Acariformes*, подотряд *Sarcoptiformes*, надсем. *Psoroptoidea*, сем. *Psoroptidae*). В фекалиях, собранных в 2010, 2011 и 2013 гг., в зимний, летний и осенний периоды были обнаружены яйца, личинки и фрагменты блох рода *Stenocephala*.

При осмотре погибшего леопарда в 2015 г. были обнаружены клещи из отряда *Ixodida* подсемейства *Amblyomminae* рода *Haemaphysalis*. Все они представлены половозрелыми особями: 6 экз. *H. flava* (Neumann, 1897), 5 экз. *H. longicornis* (Neuman, 1901), 5 экз. *H. japonica douglasi* (Nuttall et Warburton, 1915), 2 экз. *H. punctata* (Canestrini et Fanzago, 1878).

Все эти виды характеризуются пастбищным типом подстерегания и трёххозяинным циклом развития. Паразитируют половозрелые стадии данных видов на многих диких животных [16]. *H. flava* и *H. longicornis* распространены в Приморском крае в Шкотовском, Чугуевском, Спасском, Ковалеровском и Хасанском районах, а *H. japonica douglasi* наибольшей численности достигает в широколиственных лесах Хабаровского края. *H. punctata* имеет несколько изолированных областей распространения и на территории Приморского края очень редок. Предпочитает территории, находящиеся под воздействием деятельности человека. Вертикальный его диапазон доходит до 2800 м над уровнем моря [16].

### **Заключение**



Проведённая нами работа позволила пополнить данные по паразитам дальневосточного леопарда видами: нематод – *Ancylostoma sp.*, *Gnathostoma spinigerum*, *Capillaria sp.*, *Dirofilaria sp.*; трематод – *Clonorchis sinensis*, *Metagonimus yokogawai*, *Nanophyetus salmicola schikhobalowi*; цестод – *Taenia sp.*, *Dipylidium caninum*, *Spirometra erinaceieuropei*, *Mesocestoides lineatus*; и простейшими *Isospora rivolta*. В более ранних публикациях мы указывали на возможность паразитирования клещей *Otodectes sp.* и блох рода *Stenoccephala* у дальневосточного леопарда [5]. Теперь мы можем дополнить эту информацию. Выявлено, что дальневосточный леопард может выступать прокормителем для имаго 4 видов иксодовых клещей: *Haemaphysalis flava*, *H. longicornis*, *H. japonica douglasi*, *H. punctate*.

Выражаем благодарность всем сотрудникам национального парка «Земля леопарда» за сбор материала, тёплое отношение и терпимость.

### Литература

1. Абуладзе К. И. Тенииды – ленточные гельминты животных и человека и вызываемые ими заболевания. Основы цестодологии. Т. IV. – М.: Наука, 1964. – С. 472.
2. Беспрозванных В. В., Ермоленко А. В. Природноочаговые гельминтозы человека в Приморском крае. – Владивосток: Дальнаука, 2005. – 120 с.
3. Гудрич Д. М., Льюис Д. К. М., Куигли К. С., Роелке М., Астафьева А. А., Слабый Е. В., Микелл Д. Г. и др. Инфекционные заболевания амурского тигра и дальневосточного леопарда // Болезни и паразиты диких животных Сибири и Дальнего Востока России. – Владивосток: Дальнаука, 2012. – С. 9–18.
4. Есаулова Н. В., Найденко С. В., Лукаревский В. С. Паразитофауна хищных млекопитающих Уссурийского заповедника // Российский паразитологический журнал. – 2010. – № 4. – С. 22–28.
5. Железнова Л. В., Салманова Е. И., Микелл Д. Г., Костыря А. В. Глистные инвазии Дальневосточного леопарда и Амурского тигра на территории Нежинского охотничьего хозяйства // Болезни и паразиты диких животных Сибири и Дальнего Востока России. – Владивосток: Дальнаука, 2012. – С. 137–145.
6. Ивашкин В. М., Контримавичус В. Н., Назарова Н. С. Методы сбора и изучения гельминтов наземных млекопитающих. – М.: Наука, 1971. – 123 с.

7. Капустин В. Ф. Атлас наиболее распространенных гельминтов сельскохозяйственных животных // Гос. изд-во сельскохозяйственной литературы. – М.: Сельхозгиз, 1953. – 140 с.
8. Козлов Д. П. Определитель гельминтов хищных млекопитающих СССР. – М.: Наука, 1977. – 245 с.
9. Коняев С. В. Фауна гельминтов диких кошачьих (Felidae), обитающих в Сибири и на Дальнем Востоке России // Болезни и паразиты диких животных Сибири и Дальнего Востока России. – Владивосток: Дальнаука, 2012. – С. 146–173.
10. Мурзин А. А., Микелл Д. Пространственное распределение дальневосточного леопарда на юго-западе Приморского края и рекомендации по его сохранению // Общество сохранения диких животных, Представительство на Дальнем Востоке России. – 2005. – С. 5–8.
11. Пикунов Д. Г., Коркишко В. Г. Леопард Дальнего Востока. – М.: Наука, 1992. – 192 с.
12. Салманова Е. И., Костыря А. В., Микелл Д. Дж. Спектр питания дальневосточного леопарда *Panthera pardus orientalis* на юго-западе Приморского края России // Известия Иркутского государственного университета. – 2013. – Т. 6. – № 2. – С. 84–89.
13. Серёдкин И. В., Есаулова Н. В., Мухачёва А. С. Эндопаразитофауна крупных хищных млекопитающих в Приморском крае // Болезни и паразиты диких животных Сибири и Дальнего Востока России. – Владивосток: Дальнаука, 2012. – С. 127–136.
14. Скрябин К. И., Шихобалова Н. П., Соболев А. А., Парамонов А. А., Сударигов В. Е. Камалланаты, рабдитаты, тиленхаты, трихоцефалаты, диоктофиматы. Определитель паразитических нематод. – М.: Академия науки СССР, 1954. – С. 782.
15. Черепанов А. А., Москвин А. С., Котельников Г. А., Хренов В. М. Дифференциальная диагностика гельминтозов по морфологической структуре яиц и личинок возбудителей. – М., 1999. – 76 с.
16. Филиппова Н. А. Иксодовые клещи подсемейства Amblyomminiæ. Фауна России и сопредельных стран. Паукообразные. – Санкт-Петербург: Наука, 1997. – 244 с.
17. Horak I. G., Heyne H., Donkin E. F. Parasites of domestic and wild animals in South Africa. Onderstepoort J. Vet. Res., 2010, vol. 77(1), S. 1–7.

18. Levine N. D., Ivens V. The Coccidian parasites (Protozoa, Apicomplexa) of Carnivores. Illinois Biological Monographs, 1981, No 51, p. 248.

19. Vitkalova A. V., Shevtsova E. I. A complex approach to study the Amur leopard using camera traps in protected areas in the southwest of Primorsky Krai (Russian Far East). Nature Conservation Research, 2016, No1, pp. 36–43.

**Russian Journal of Parasitology, 2017, V.42, Iss.4**

Received 10.10.2017

Accepted 14.12.2017

**INVASION DISEASES OF THE FAR EASTERN LEOPARD  
(PANTHERA PARDUS ORIENTALIS) IN THE SOUTH-WEST OF THE  
PRIMORSK TERRITORY OF RUSSIA**

**Zheleznova L.V.<sup>1</sup>, Shevtsova E.I.<sup>2</sup>, Matyukhina DS.<sup>2</sup>, Vitkalova A.V.<sup>2</sup>,  
Shedko MB<sup>3</sup>.**

<sup>1</sup> FGAOU VPO Far Eastern Federal University, Russia, 690950, Vladivostok, ul. Sukhanov, 8, e-mail: [zheleznova@mail.ru](mailto:zheleznova@mail.ru)

<sup>2</sup> FGBU "Land of the Leopard", Russia, Vladivostok, 690068, Vladivostok, ul. pr-t 100 anniversary, 127, e-mail: [shevtsova@leopard-land.ru](mailto:shevtsova@leopard-land.ru)

<sup>3</sup> Institute of Biology and Soil Science, Far East Division, Russian Academy of Sciences, 690022, Vladivostok, prosp. 100th Anniversary of Vladivostok, 159, e-mail: [mshedko@ibss.dvo.ru](mailto:mshedko@ibss.dvo.ru)

**Abstract**

The results of long-term studies of invasions of the *Panthera pardus orientalis*, Schlegel 1857. The study of parasitic invasions of the Far Eastern leopard was carried out by two methods. The first method included the study of excrement of the Far Eastern leopard collected in different seasons of the year from January 2009 to December 2014 by the Kotelnikov-Khrenov method. The second method is a complete parasitologic autopsy on Scriabin, the dead animals on the basis of PGHS. The autopsy was conducted by the chief veterinarian of the Primorsky Krai, and the autopsy report was compiled. To analyze the data obtained, the indicator was used - the index of occurrence, expressed as a percentage. As a result, the species composition of helminths parasitizing the Far Eastern leopard is supplemented by species of nematodes - *Ancylostoma sp.*, *Gnathostoma spinigerum* *Capillaria sp.*, *Dirofilaria sp.*; cestodes - *Taenia sp.*, *Dipylidium*

*caninum*, *Spirometra erinaceieuropei*, *Mesocestoides lineatus*; trematodes - *Nanophyetus salmicola schikhobalowi*, *Clonorchis sinensis*, *Metagonimus yokogawa*. Dominiruet monoinvasion (66,6%). Di-invasion and triinvasia are much less common - 17,7% and 4,4%. Of the protozoans, oocysts were found *Isospora rivolta*. On the body of the dead animals were found ixodid mites - *Haemaphysalis flava*, *Haemaphysalis longicornis*, *Haemaphysalis japonica douglasi*, *Haemaphysalis punctate*. It indicates the presence in the excrement of fleas of genus *Ctenocephala* и клещей рода and mites of the genus *Otodectes*.

**Ключевые слова:** invasive diseases, Far Eastern leopard, nematodes, cestodes, trematodes, ixodid mites, otodectosis, fleas, coccidiosis.

© 2017 The Authors. Published by All-Russian Scientific Research Institute of Fundamental and Applied Parasitology of Animals and Plants named after K.I. Skryabin. This is an open access article under the Agreement of 02.07.2014 (Russian Science Citation Index (RSCI)[http://elibrary.ru/projects/citation/cit\\_index.asp](http://elibrary.ru/projects/citation/cit_index.asp)) and the Agreement of 12.06.2014 (CABI.org / Human Sciences section: <http://www.cabi.org/Uploads/CABI/publishing/fulltext-products/cabi-fulltext-material-from-journals-by-subject-area.pdf>)